Aus der Orthopädischen Klinik München
Vorstand: Professor Dr. Bragard

Diskusbildung im Ellenbogengelenk

Inaugural-Dissertation

zur

Erlangung der Doktorwürde in der gesamten Medizin

verfaßt und einer

Hohen medizinischen Fakultät der Bayerischen
Ludwig-Maximilians-Universität zu München

vorgelegt von

Josef Dichtl
aus Gersthofen b. Augsburg

München 1940
Universitäts-Buchdruckerei von Dr. C. Wolf & Sohn

Aus der Orthopädischen Klinik München
Vorstand: Professor Dr. Bragard

Diskusbildung im Ellenbogengelenk

Inaugural-Dissertation

zur

Erlangung der Doktorwürde in der gesamten Medizin

verfaßt und einer

Hohen medizinischen Fakultät der Bayerischen
Ludwig-Maximilians-Universität zu München

vorgelegt von

Josef Dichtl
aus Gersthofen b. Augsburg

München 1940
Universitäts-Buchdruckerei von Dr. C. Wolf & Sohn

Gedruckt mit Genehmigung der Medizinischen Fakultät
der Bayer. Ludwig-Maximilians-Universität zu München

Referent:
Professor Dr. Bragard

Tag der mündlichen Prüfung:
24. Juli 1939

R. UNIV.
BIBLIOTHEEK
LEIDEN

Zwischenscheiben finden sich im menschlichen Körper normalerweise im distalen Radio-Ulnar, Sternoclavicular, im Kiefer und Akromio-Claviculargelenk. In letzterem Gelenk ist der Diskus meist nicht voll geschlossen, sondern ring- oder sichelförmig ausgebildet. Zu den Zwischenscheiben im weiteren Sinne zählen auch die Menisci des Kniegelenkes. Der laterale Meniscus kommt, wie besonders durch die Arbeiten unserer Klinik nachgewiesen wurde, nicht allzu selten als vollkommene Scheibe (Diskus) vor.*) Zwischenscheiben, Menisci und Gelenklippen werden unter dem Sammelbegriff Schaltscheiben zusammengefaßt. Solche Schaltscheiben sind nach *Fick* dort vorhanden, wo durch die Inkongruenz der Gelenkflächen bei Bewegungen die Gelenkspalten eine starke Erweiterung erfahren. Wären diese Einrichtungen nicht vorhanden, würden durch den bei großen Bewegungen event. auftretenden negativen Druck in der Gelenkhöhle seröse oder blutige Gelenkergüsse erfolgen können. Die Zwischenscheiben sind also da, um die Inkongruenz der Gelenkflächen auszugleichen. Im Gegensatz hierzu faßt *Poirer* manche Schaltscheiben als phylogenetische Reste zurückgebildeter Skeletteile auf. So entsprechen nach *Gegenbauer* die Zwischenscheiben des Sternoclaviculargelenkes den Episternalia der Frösche, Eidechsen und Krokodile und sind bei Menschen als rudimentäre Organe aufzufassen. Diese Episternalia sind bei den genannten Tieren Skeletteile, welche die Verbindung des Sternums mit der Clavicula vermitteln.

Um die Entstehung der Disci zu schildern muß kurz auf die Entwicklung der Gelenke eingegangen werden. Hierüber geben die Arbeiten von *Corning, Fick, Sobotta* und *Schaffer* Auskunft. Das Skelett der Extremitäten bildet im vorknorpeligen und auch noch im knorpeligen Stadium ein Ganzes. Doch sind die Anlagen der Gelenke schon dann, wenn die ersten präparatorischen Veränderungen im Knorpel beginnen, deutlich als dichtere Bindegewebsmassen erkenntlich, welche die Knorpelenden einheitlich verbinden. Sie stellen dichtzellige Scheiben mit verdickten Randteilen zwischen den Knorpelenden dar, welche außen kontinuierlich vom Perichondrium überzogen werden. Mit dem Längenwachstum der knorpeligen Teile wird diese Zwischenschicht dünner, sie erleidet eine teilweise Atrophie, wodurch an ihrer Stelle der Gelenkspalt tritt. Derjenige Teil des Zwischengewebes, welcher außen die Enden der Skelett-

*) Bisher wurden in der Orthopädischen Klinik und Poliklinik München zwölf Scheibenmenisci durch Operation entfernt und sichergestellt.

anlagen verbindet, wird zur Capsula fibrosa und zu den Bändern. Bei denjenigen Gelenken, in welchen sich Zwischenknorpel oder Ligamenta articularia ausbilden, schwindet das Zwischengewebe nicht vollständig, sondern wandelt sich zum Teil in diese Gebilde um. In einem Falle entstehen zwei durch die Zwischenscheibe vollständig voneinander getrennte Gelenkspalten, z. B. die Articulatio sternoclavicularis, in einem anderen Falle gehen die Gelenkspalten ineinander über, wie z. B. beim Kniegelenk. Die Gestaltung des Gelenktypes erfolgt nach *Corning* ontogenetisch ohne jede Einwirkung der Muskeln. Im Laufe des 4. Monats sind nämlich beim menschlichen Embryo sämtliche primitiven Gelenke angelegt; zu dieser Zeit sind die Muskeln noch funktionsuntüchtig, so daß sie auch nicht während des Embryonalstadiums durch ihre Kontraktionen ihre Gelenkenden durch gegenseitiges Abschleifen auf mechanische Weise bilden könnten. Die für jedes Gelenk eigentümliche Gestaltung der Gelenkenden im Embryo ist also eine ererbte. Dagegen ist bei der Vervollkommnung des Gelenkes die Muskeltätigkeit sicherlich ein mitspielender Faktor, dem ja auch sonst, wie *Fick* nachgewiesen hat, ein bestimmender Einfluß auf die Skelettgestaltung zukommt.

Wie aus den vorausgegangenen Darlegungen hervorgeht, werden die Gelenkenden ursprünglich untereinander durch Reste des Muttergewebes des sogen. Zwischengewebes verbunden. Dies nimmt gewöhnlich eine mehr derbfaserige Beschaffenheit an und gestaltet sich so zu einem besonderen Band. Eine derartige Vereinigung der einzelnen Skeletteile ist bei niederen Wirbeltieren, wie z. B. bei den Haien die vorherrschende. Bei höheren Wirbeltieren und beim Menschen erhält sie sich nur an manchen Stellen, z. B. an der Wirbelsäule, wo die einzelnen Wirbelkörper durch bindegewebige Zwischenscheiben zusammenhängen.

Aus der Entwicklungsgeschichte der Gelenke wissen wir, daß die Gelenkknorpel, die Zwischenscheiben und die Gelenklippen aus einem gemeinsamen Gewebe hervorgehen und somit einen ähnlichen Bau haben müssen. Nach *Fick* ist auch der histologische Bau von Zwischenscheiben und Gelenklippen derselbe. Sie stellen ihrer histologischen Beschaffenheit nach ein Mittelding zwischen Knorpel und Bindegewebe dar. Sie enthalten Gefäße und Nerven wenigstens in ihren äußeren Partien, während die inneren Abschnitte fast ganz gefäß- und nervenlos sind. Jedenfalls ist ihre Ernährung und ihre Sensibilität keine sehr lebhafte. *Philipp Stöhr* hat bei seinen Untersuchungen gefunden, daß bei den Labra glenoidalia und den Zwischenknorpeln die charakteristische knorpelige Grundsubstanz fehlt; sie bestehen aus einem derben Bindegewebe und aus zum Teil rundlichen Zellen.

Grundlegende spezielle histologische Verschiedenheiten zwischen den einzelnen Zwischenscheiben sind nicht vorhanden. Hier sei nur die Histologie des Diskus im Sternoclaviculargelenk wiedergegeben. Dieser besteht aus Faserknorpel und zwar findet man in den oberflächlichen Schichten zahlreiche, unregelmäßig angeordnete Knorpelzellen, die zur Tiefe hin allmählich an Zahl abnehmen. Die Bindegewebsbündel laufen nicht sämtlich parallel der freien Oberfläche, sondern verflechten sich zum Teil längsförmig und ziehen auch schräg von einer Oberfläche zur andern.

Eine Diskusbildung im Ellenbogengelenk bei Erwachsenen oder Kindern fand ich in keinem anatomischen Lehrbuch beschrieben. Dagegen hat *Fick* darauf hingewiesen, daß bei Neugeborenen die ringförmige Innenhautfalte zwischenknorpelartig bis zur Mitte reicht. Zwar bildet sich dieses diskusartige Gebilde wieder weitgehend zurück,

doch bleiben Reste davon immer bestehen, wie aus den Schilderungen der Verhältnisse im Ellenbogengelenk durch *Sieglbauer* und *Fick* hervorgeht.

Entsprechend der Entwicklungsgeschichte hängt die Diskusbildung eng zusammen mit der Kapselentwicklung. Aus diesem Grunde muß zuerst auf die Kapselverhältnisse im Ellenbogengelenk eingegangen werden. Dank der komplizierten Gestalt der Gelenkflächen und Gelenkspalten ist die Kapsel im Ellenbogengelenk auf ihrer Innenseite durchaus nicht überall glatt, sondern zeigt an vielen Stellen Unebenheiten, größere oder kleinere, breite und schmale fettgefüllte Falten oder Lappen, die dazu dienen, die Winkel der Gelenkspalten auszufüllen. Eine solche ganz konstante, im Querschnitt dreieckige, 2—3 mm breite Fettfalte entspricht nach *Fick* der Lücke zwischen Oberarm und Speichenköpfchen, von *Macalister* „Meniscus lipomatosus" genannt. Diese Falte sitzt der Innenwand der Kapsel im ganzen Gebiet der Oberarmspeichenspalte an und stellt also $^3/_4$ eines Ringes dar. Dieser „Meniscus lipomatosus" des Ellenbogengelenkes ist also gewissermaßen eine verschiebliche Gelenklippe für den Speichenteller oder ein ringförmiger Meniscus, ähnlich denen des Kniegelenkes. Im unteren radialen Teile der Hinterwand der Kapsel ist eine ähnliche, aber niedrigere, längsverlaufende Fettfalte vorhanden, die sich in die Furche des Oberarmköpfchens und Rolle hineinlegt. Sie stößt rechtwinkelig mit der oben beschriebenen Ringfalte zusammen. Mit letzterer steht auch noch ein meist ansehnliches Fettläppchen im Zusammenhang, das den vorderen Winkel zwischen Elle und Speiche ausfüllt. Es handelt sich hier wohl um Rückbildungsreste von der bei der Geburt noch vorhandenen zwischenknorpelartigen Ringscheibe. Diese Scheibe bildet sich demnach fast immer bis auf kleine Randlippen zurück. Für die Annahme, daß diese Scheibe auch post-fetal bestehen bleiben kann, fand ich in der Literatur nur eine Beobachtung mitgeteilt. Dieser 1892 von *Hoffa* beobachtete und operierte Fall ist von *Bonnenberg* in der Zeitschrift für orthopädische Chirurgie in Band II 1903 veröffentlicht worden.

„Bei der Operation einer angeborenen Radiusluxation bei einem 20jährigen Mädchen war das Radiusköpfchen vollkommen infantil. Der normale Knorpelüberzug fehlte bis auf eine nicht ganz 1 cm im Durchmesser haltende Stelle an dem hinteren Umfang desselben, mit welcher das Radiusköpfchen auf der Vorderfläche des Humerus aufschleifte. Dagegen war das Köpfchen von einer fibrösen Kapsel, wie von einer Kappe überzogen, welche rings um das Collum befestigt und durch eine Bandmasse mit der äußeren Partie der Gelenkkapsel verbunden war."

Nähere Angaben über den feingeweblichen Bau dieser Kappe werden nicht mitgeteilt. Nach den Schilderungen besteht jedoch kein Zweifel darüber, daß es sich bei der beschriebenen Kappe um eine als Diskus anzusprechende Bildung handelt.

Ein analoger Befund wurde bei der Operation, die Professor *Bragard* an einem achtjährigen Jungen wegen Radiusluxation ausgeführt hat, gefunden. Das anscheinend sehr seltene Vorkommen dieser Bildung rechtfertigt die Veröffentlichung unserer Beobachtung.

Die Vorgeschichte nach Angaben der Mutter ist folgende: Die Geburt verlief normal. Das Kind war angeblich voll entwickelt. Im Alter von elf Monaten soll der Knabe eine Poliomyelitis durchgemacht haben. Er soll vollkommen gelähmt gewesen sein. Die Lähmungen hätten sich langsam zurückgebildet und im Alter von $1^1/_2$ Jahren konnte der Knabe leidlich gehen. Der linke Arm blieb stark geschwächt und an den Beinen bildeten sich allmählich Spitzfüße aus. Eine Fehlstellung am linken Ellenbogen soll auch nach dieser Erkrankung nicht beobachtet worden sein. Im August 1936 sei der Knabe beim Springen auf die Streckseite des Unterarms bei im Ellenbogengelenk gebeugten Arm gefallen. Es sollen sofort Schwellung und bläuliche Verfärbungen an diesem Gelenk aufgetreten sein. Der behandelnde Arzt lagerte den Arm für drei Wochen auf eine Schiene und ließ anschließend mit Bewegungsübungen beginnen. Die Beweglichkeit im linken Ellenbogengelenk soll bald wieder sehr gut gewesen sein. Der Knabe habe aber fortan den linken Arm sehr geschont.

Im September 1937 wurde er in die Orthopädische Klinik zur Untersuchung und Behandlung überwiesen.

Befund: Der Knabe war entsprechend seinem Alter in genügendem Ernährungs- und Kräftezustand. Innere und Sinnesorgane waren ohne krankhaften Befund. Als Folge der durchgemachten Kinderlähmung bestanden beiderseits mäßige Spitzhohlfüße, die passiv bis 80° korrigierbar waren. Die M. peronei waren beiderseits gelähmt, die übrige Muskulatur des Unterschenkels mit Ausnahme der Soleusgruppe geschwächt.

Patellarreflexe normal auslösbar, Achillessehnenreflexe waren etwas herabgesetzt, pathologische Reflexe bestanden nicht. Der linke Arm war, ebenfalls als Folge der Poliomyelitis atrophisch. M. biceps und brachialis internus waren stark, der M. triceps mäßig geschwächt. Unterarm- und Handmuskulatur war intakt.

Besonders betroffen war der linke Ellenbogen: Der linke Ellenbogen war nicht verbreitert. Bei der Ansicht von hinten waren die Umrisse des Gelenkes nicht verstrichen, es bestand kein Erguß und auch sonst waren keine Entzündungserscheinungen festzustellen.

Es bestand ein Cubitus valgus rechts von 10°, links von 15° und ein seitliches Wackeln im X-Sinne rechts von 0°, links von 15°.

Beweglichkeit im Ellenbogengelenk:

Beugen	R. bis 35°	L. bis 50°
Strecken	180°	Ueberstreckung von 170°
Pronation	frei	frei
Supination	frei	60°

Die Radialseite des Unterarmes erschien im Vergleich zu der ulnaren Seite verkürzt. Der Epicondylus lateralis humeri sprang stark hervor. An Stelle des Radiusköpfchens war eine deutliche Delle fühl-

bar. An der Beugeseite des Gelenkes war bei gestrecktem Arm nach der Elle zu eine Vorwölbung zu sehen und zu tasten, die bei Pro- und Supinationsbewegungen deutlich den Zusammenhang mit dem Radiusschaft erkennen ließ und somit als luxiertes Radiusköpfchen angesehen werden mußte. Es erschien etwas vergrößert, ohne eine Deformität aufzuweisen, soweit dies durch die Weichteile hindurch beurteilt werden konnte. Die schon klinisch feststehende Diagnose: Luxation des Radiusköpfchens fand ihre Bestätigung durch das Röntgenbild.

Die Seitenaufnahme zeigte eine Verschiebung des Radiusköpfchens mit Schaft nach vorne um etwa Fingerbreite und die frontale Aufnahme geringe Verlagerung nach medial. Der Epicondylus lateralis war etwas schwächer als altersgemäß ausgebildet. Mißbildungen der gelenkbildenden Knochen waren nicht festzustellen.

Am linken Arm bestand also eine Radiusluxation, kombiniert mit spinaler Kinderlähmung. Der Bicepsmuskel war wohl geschwächt, aber dadurch, daß er zum größeren Teil an einem luxierten Knochen ansetzte, war seine Wirkung fast ganz aufgehoben. Nach den Angaben der Mutter hat auch der Knabe erst nach dem Unfall seinen linken Arm viel mehr geschont als vorher.

Da somit die gleichzeitig vorhandene Schwäche des linken Armes keine Kontra-Indikation gegen die operative Versorgung der Radiusluxation bedeutete, wurde die Operation am 12. Dezember 1937 durchgeführt.

Operationsbericht: Längsschnitt an der Außenseite des linken Ellenbogengelenkes, zwischen Radiuskopf und Olekranon in einer Länge von ca. 7 cm, wobei der Arm in einer Beugestellung von 135° gehalten wurde. Nach schichtweisem Freipräparieren der oberflächlichen Schichten wurde das Gelenk mit einem 3 cm langen Schnitt eröffnet. Dabei zeigte es sich, daß eine Luxation des Radiuskopfes bestand; aber es lag nicht das klare Bild des knöchernen und oben mit Knorpel überzogenen Radiuskopfes vor. Ueber dem Speichenhals und -Kopf war eine derbe Bindegewebsmasse gestülpt, die an der Fovea capitis radii und in der Gegend des Radioulnargelenkes mit knorpelartiger, milchigweißer Fläche überzogen war. An Stelle des Ligamentum ulnare war ebenfalls Bindegewebsmasse vorhanden. Von hier zogen derbe Faserzüge zum Ligamentum interosseum. Bei der Betastung des Radiusköpfchens zeigte sich, daß das beschriebene Gebilde nicht mit der Unterlage verwachsen war, sondern sich gegen diese gut verschieben ließ. Das Gewebsstück wurde zuerst aus seinen Verwachsungen am Radiushals und von der Kapsel gelöst und ließ sich dann nach Einkerbung am Hals ohne Schwierigkeit kappenförmig

über dem Radiuskopf abheben. Dabei zeigte sich, daß der Radiuskopf zwar normal gestaltet, die Fovea capitis radii jedoch flacher als gewöhnlich, aber noch deutlich erkennbar war. Der Knorpelüberzug war unversehrt, das Radiusköpfchen ließ sich nun gut auf die Humerusrolle einstellen und in Beugung und Streckung in der reponierten Stellung halten. Anschließend wurde um den Speichenhals ein aus dem Oberschenkel entnommener Fascienzügel gelegt, dieser durch die Extensoren hindurchgezogen und in leichter Anspannung als Schlinge vernäht. Kapselnaht, schichtweiser Wundverschluß, Gipsverband in fast vollkommener Streckstellung.

Die makroskopische Untersuchung des bei der Operation entfernten Gewebsstückes zeigte folgenden Befund: Es hatte die Form einer Haube, fühlte sich derb an und erlangte nach Zusammenpressen sofort wieder die ursprüngliche Gestalt. Der größte Durchmesser betrug 13 mm, die größte Tiefe 16 mm. Die Außenseite (die der Gelenkhöhle zugekehrte) war rauh und leicht aufgefasert. Die Kuppe der Haube war entsprechend der Fovea capitis radii leicht eingedellt mit ovaler Ausziehung nach der Dorsalseite. In der Mitte und am hinteren Umfange der Kuppe, mit welcher die Kappe auf der Vorderfläche des Humerus sich bewegte, war ein glatter, knorpelartiger Ueberzug von milchig-bläulichweißer Farbe vorhanden. Ein ebensolcher Belag war auch an dem, dem Radioulnargelenk entsprechenden Teil des Gewebsstückes zu beobachten. Die gesamte Innenfläche war von glatter, zarter Beschaffenheit und mattgrauer Farbe; sie zeigte das Bild des Endothels. An der dem Radiushals entsprechend gelegenen Innenseite sah man zirkuläre Faserzüge, die wohl als Reste des Ligamentum annulare aufgefaßt werden müssen. (Abb. 1.)

Von besonderer Bedeutung ist der feingewebliche Aufbau des Gebildes, zumal darüber bisher noch keine Veröffentlichung vorliegt. Ich verdanke die histologische Untersuchung und die Mitteilung des Befundes Herrn Professor *Singer*.

„Die dem Radiusköpfchen zugekehrte glatte Innenfläche zeigt eine endotheliale Auskleidung. Das Gewebsstück besteht aus parallel gerichteten kollagenen Bindegewebsfasern in den oberflächlichen Schichten, während die tieferen Zonen durchflechtende kollagene Fasergewebsbündel zeigen. Nur im Bereiche der Kuppe dieses haubenartigen Gebildes sieht man eine Umwandlung des Sehnengewebes in ein Chondroidgewebe, wobei die Grundsubstanz homogener wird und manchmal Andeutungen zu knorpelähnlichen Zellen vorhanden sind. Man trifft hier auch an umschriebener Stelle eine vacuoläre Auflockerung der Grundsubstanz, die leicht basophil mit Haematoxylin bläulich sich anfärbt. Es ist aber gar kein Zweifel, daß dieses Chondroid-

gewebe aus dem Sehnengewebe hervorgeht. In den mittleren und äußeren Zonen des Gewebsstückes sieht man zahlreiche Gefäße, die nach den verschiedenen Richtungen hin verzweigt das Sehnengewebe durchziehen. Entzündliche Infiltrate irgendwelcher Art fehlen. Das Gewebsstück gleicht in seinem Aufbau dem eines Meniscus." (Abb. 2 u. 3.)

Es ist nun die Frage, ob es sich bei dem bei der Operation gefundenen und entfernten Gewebsstück um eine traumatische Bildung,

Abb. 1. Frontalschnitt des Präparates

d. h. um ein vom Radiuskopf abgesprengtes, weiterwucherndes Knorpelstück oder um eine angeborene Diskusbildung handelt. Gleichzeitig ist zu klären, ob eine angeborene oder eine erworbene Radiusluxation vorliegt.

Anamnestisch ergibt sich, daß G. $1^1/_2$ Jahre bevor er in unsere Behandlung kam, einen Unfall am linken Ellenbogen erlitten hat. Erst seit dieser Zeit wurde in der Ellenbeuge das Hervortreten eines Körperchens beobachtet. Das Trauma muß also als ein Faktor anerkannt werden. Dies ließe die Annahme zu, daß die Luxation eine traumatisch erworbene und das gefundene Gewebsstück wohl auf traumatisch-entzündlicher Basis entstanden sein könnte. Diese Erklärung wird aber durch den histologischen Befund widerlegt. Entzündliche Veränderungen oder Zeichen abgelaufener Entzündung

wurden nämlich nicht gefunden. Das Gewebsstück glich in seinem Bau vielmehr dem eines Meniscus, was für die Ansicht spricht, daß es sich um eine echte Diskusbildung, d. h. um einen angeborenen

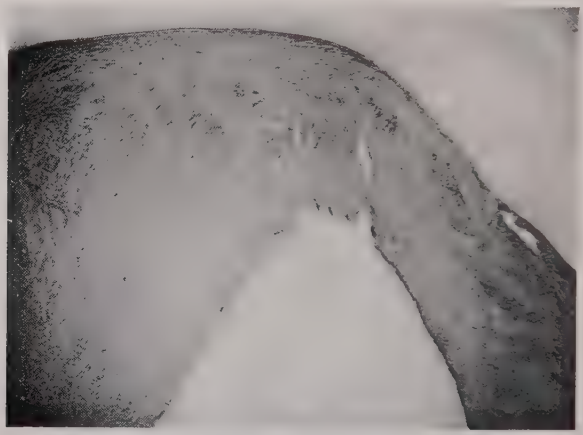

Abb. 2. Kuppe der Zwischenscheibe bei schwacher Vergrößerung

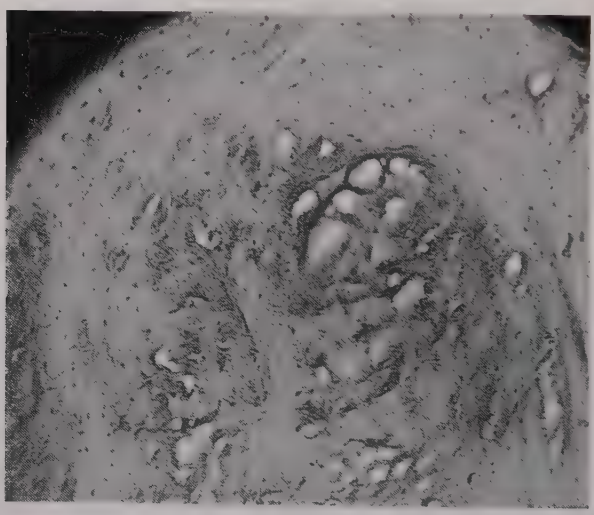

Abb. 3. Dieselbe bei stärkerer Vergrößerung

Zustand handelt. Die traumatische Genese muß aber auch noch aus anderen Erwägungen heraus verneint werden. Wenn das Gebilde als Wucherung eines vom Radiuskopf abgesprengten Knorpelstückes entstanden wäre, so müßte der histologische Befund Anhaltspunkte dafür ergeben. Aber es wurde keine einzige typische Knorpelzelle gefunden.

Auch um eine Knorpelmetaplasie kann es sich in unserem Falle nicht handeln. Metaplasien werden wohl beschrieben; so berichtet *Herxheimer,* daß auch im Knorpel zuweilen sogen. Metaplasien vorkommen, so z. B. Umwandlung im Schleimgewebe, fibrilläres Bindegewebe und Knochengewebe; ferner kommen Umbildungen der einen Knorpelart in eine andere vor.

Sollte aber diese Zwischenscheibe aus abgesprengten Knorpelstücken hervorgegangen sein, so müßten doch wohl am Radiuskopf, wenn nicht gerade Defekte, so doch sicher Stellen beobachtet worden sein, die durch Wucherung des umgebenden Knorpels neu gebildet, nicht die schöne, milchig-weiße Farbe des übrigen Knorpels aufgewiesen haben, zumal der Unfall ja noch relativ kurze Zeit zurückliegt. Aber wie im Operationsbericht erwähnt wurde, war der Knorpelüberzug des Radiusköpfchens vollkommen gleichmäßig und unversehrt.

Ferner wäre es wahrscheinlich, daß ein Trauma, welches eine Luxation und Knorpelablösungen hervorgerufen hat, wohl auch andere Störungen im Gelenk verursacht haben würde. So berichtet *Lohmiller* über eine zwei Jahre alte Radiusluxation, bei deren operativen Versorgung es sich zeigte, daß die Grube zwischen Rotula, Condylus externus und Incisura semilunaris durch Kalk ausgefüllt war. *v. Lesser* sah bei einer ebenfalls zwei Jahre zurückliegenden Luxation die oben beschriebene Grube des Ellenbogengelenkes durch Fettklumpen ausgefüllt. Auch sollen die Verknöcherungen des Ringbandes ein häufiger Befund nach Traumen und insbesondere nach Luxationen des Ellenbogengelenkes sein. Wie aber aus dem Operationsbefund hervorgeht, wurden ähnliche Störungen in unserem Falle nicht beobachtet.

Aus all diesen Ueberlegungen heraus dürfte kein Zweifel darüber bestehen, daß es sich hier um eine angeborene Bildung, um einen Diskus handelt.

Nun wäre noch die Frage zu klären, welche Aetiologie die Luxation hat. Nach *Payr* fehlt bei der angeborenen Radiusluxation die Delle am Radiusköpfchen, welches vielmehr ein konvexer Gelenkkörper infolge des fehlenden Gegendruckes von Seiten des Capitulum humeri sei. In unserem Falle war das Speichenköpfchen zwar nicht konvex, aber die Fovea capitis radii war sehr flach und oval nach hinten ausgezogen. Dies spricht dafür, daß seit langem zumindest eine Subluxation

bestanden hat, die durch den relativ leichten Unfall erst zur völligen Luxation wurde und damit zur Beobachtung gelangte. Ein weiterer Beweis für das Angeborensein der Subluxation ist der Umstand, daß der Diskus nur in seinem hinteren Umfange, mit welchem er auf der Vorderfläche des Humerus aufschleifte, mit Knorpelbelag überzogen war. Mit der beschriebenen Zwischenknorpelbildung war gleichzeitig ein Fehlen des Ligamentum anulare, der Hauptbefestigung für das Radiusköpfchen verbunden. So war in unserem Falle die Disposition für die Luxation schon immer vorhanden. Von *K. Horsch* wurde aus der Freiburger Klinik eine congenitale Luxation bei Fehlen des Ringbandes ohne weitere Mißbildung beschrieben. Bemerkenswert ist auch, daß die in der Literatur bisher einzige mitgeteilte Diskusbildung im Ellenbogengelenk, ebenso wie bei unserer Beobachtung mit einer Luxation des Radiusköpfchens kombiniert war.

Anderseits wäre es aber auch möglich, daß die angeborene Luxation zur Diskusbildung disponiert; denn beim Neugeborenen ist, wie früher beschrieben, konstant eine Zwischenscheibe vorhanden. Bei einer bestehenden Luxation fehlt der Druck der beiden Knochenenden und somit der Reiz zur Rückbildung. Gegen diese Ansicht spricht aber die Tatsache, daß doch relativ viele angeborene, auch operativ versorgte Luxationen des Radiusköpfchens beschrieben sind, ohne daß jemals eine Diskusbildung Erwähnung gefunden hat. Ferner ist im Kniegelenk, wie schon anfangs gesagt, der laterale Meniscus nicht allzu selten als Scheibe ausgebildet, ohne daß eine Luxation dabei besteht.

Die meiste Wahrscheinlichkeit hat folgende Auffassung. Nach *Hoffa* entstehen die Radiusluxationen entweder durch eine intrauterine Wachstumsstörung an den Vorderarmknochen, durch die der Radius am Humerus vorbeiwächst oder als Folge einer fehlerhaften Keimanlage. Nach *Lewys, Satyr* und *Huter* fällt die Entstehung derselben in die Zeit der Spaltbildungen, welche die Bildung der Gelenke und zugleich der Bänder, Kapseln und Zwischenscheiben einleitet. Demnach müssen wir die Ursache der Luxation und Diskusbildung in der gemeinsamen fehlerhaften Keimanlage suchen. Die Zwischenscheibe wäre als eine Hemmungsmißbildung aufzufassen, ähnlich dem Scheibenmeniscus im Kniegelenk.

Am Schlusse möchte ich noch kurz über die Behandlung der angeborenen Radiusluxation berichten. Bei dem von *Hoffa* beschriebenen Fall war der Radius zu lang, sodaß eine Reposition nicht möglich war. *Hoffa* nahm daher eine Resektion des Köpfchens vor und hat damit ein befriedigendes Ergebnis erzielt. Bei unserem Patienten ließ sich das Radiusköpfchen nach Entfernung des Diskus reponieren und wurde

dann durch einen Fascienzügel in seiner Lage befestigt. Der Erfolg war ein sehr guter. Die klinische und röntgenologische Untersuchung ein Jahr nach der operativen Versorgung ergab, daß die Luxation vollkommen beseitigt war. Die Beweglichkeit war fast vollständig frei. Das vor der Operation bestandene Wackeln im Ellenbogengelenk war bis auf Spuren aufgehoben. Die Mutter erzählte, daß der Knabe den Arm viel geschickter und viel häufiger gebrauche, als früher. Auch zeigte die Gewichtsprüfung eine bedeutende Mehrleistung des Biceps, dessen Funktion vor der Operation durch das Ansetzen an einen luxierten Knochen weit mehr herabgesetzt als durch den geschwächten Muskel zu erwarten war.

Zusammenfassung.

In der vorliegenden Arbeit wird die Beobachtung einer angeborenen Radiusluxation kombiniert mit einer Diskusbildung mitgeteilt. Dieses Vorkommnis ist außerordentlich selten; in der Literatur wurde bisher nur ein ähnlicher Fall beschrieben. In unserem Falle konnte bei dem operativ entfernten haubenartigen Gebilde der Diskuscharakter durch die histologische Untersuchung nachgewiesen werden. Auf Grund der entwicklungsgeschichtlichen Tatsachen ist diese Diskusbildung im Humero-Radialgelenk als Hemmungsmißbildung aufzufassen.

Meinem Chef, Herrn Professor *Dr. Bragard* möchte ich an dieser Stelle für die Stellung des Themas und für die vielen Anregungen herzlichsten Dank sagen. In gleicher Weise gilt dieser Dank Herrn Oberarzt *Dr. Leichs* für die liebenswürdige Betreuung und Förderung der Arbeit.

Literatur-Verzeichnis

Aschoff: Pathologische Anatomie 1919.

Bonnenberg: Die Luxatio capituli radii cong. Zeitschr. f. orthop. Chir. Bd. 2. 1903.

Dietrich: Die Regeneration des Meniscus. Deutsche Zeitschr. f. Chirurgie. 1931.

Drachter-Goßmann: Chirurgie des Kindesalters. 1930.

Fick: Handbuch der Anatomie des Menschen. 2. Bd.

Gegenbauer: Gesammelte Abhandlungen 1912.

Henke und *Lubarsch:* Handbuch der speziellen pathologischen Anatomie und Histologie.

Hertwig: Lehrbuch der Entwicklungsgeschichte des Menschen und der Wirbeltiere.

Herxheimer: Grundriß der pathologischen Anatomie.

Horsch: Beitrag zur isolierten angeborenen Radiusköpfchenluxation. Zentralbl. f. Chir. 1934, 2.

Hoffa: Lehrbuch der orthopädischen Chirurgie. 1902.

Kölliker: Deformitäten im Bereich der oberen Extremitäten. Handbuch der orthop. Chir., 2. Bd.

v. Lanz und *Wachsmuth:* Praktische Anatomie. 1. Bd., 3. Teil, Arm.

Marquardt: Über die Fehlbildungen der Kniegelenkzwischenknorpel. Verhandlungen der Deutschen Orthop. Gesellschaft, 33. Kongreß. 1938.

Payr: Gelenksteifen und Gelenkplastik.

Schaffer: Lehrbuch der Histologie und Histogenese.

Schwalbe: Morphologie der Mißbildungen des Menschen und der Tiere.

Sigmund: Pathologie und Begutachtung verschiedenartiger Bandscheiben- und Meniscusschäden. Tag. d. deutschen Gesellsch. f. Unfallheilkunde, Versicherungs- und Versorgungsmedizin. Hamburg 1936.

Sommer: Die traumatischen Verrenkungen der Gelenke. Neue deutsche Chirurgie. Bd. 41.

Sieglbauer: Lehrbuch der Anatomie. 1926.

Sobotta: Lehrbuch der Histologie.

Stöhr: Lehrbuch der Histologie.

Lebenslauf

Am 2. 2. 1909 wurde ich in Gersthofen bei Augsburg geboren. Nach sechs Volksschuljahren besuchte ich ab 1921 das humanistische Gymnasium St. Stephan in Augsburg, wo ich 1930 die Reifeprüfung ablegte. Seit dem Wintersemester 1930/31 studierte ich Medizin an den Universitäten Berlin und München und bestand 1933 die ärztliche Vorprüfung und am 27. Juni 1936 die ärztliche Staatsprüfung. Als Medizinalpraktikant arbeitete ich acht Monate auf der chirurgischen und vier Monate auf der internen Abteilung des Städtischen Hauptkrankenhauses Augsburg. Die Bestallung als Arzt erhielt ich am 1. Juli 1937. Seitdem bin ich als Assistent an der Orthopädischen Klinik München-Harlaching (Prof. Dr. Bragard) tätig.